

## Rheumatische Iridozyklitis bei Kindern

4. Auflage

### Rheumatische Iridozyklitis – was ist das?

Bei einer **Iridozyklitis** sind die Iris (= Regenbogenhaut) und der Ziliarkörper entzündet (Abbildung 1). Die Iris stellt den ringförmigen, farbigen Bereich des uns sichtbaren Anteils des Auges dar, der die Augenfarbe (blau, braun etc.) bestimmt und die schwarz aussehende Pupille umschließt. Nach hinten und für uns nicht sichtbar setzt sich die Regenbogenhaut in den Ziliarkörper fort.

Dieser produziert die Augeninnenflüssigkeit, das Kammerwasser, das wichtige Nährstoffe für die Hornhaut und die Linse enthält und für die Aufrechterhaltung des Augeninnendruckes wichtig ist. Der Ziliarkörper setzt sich in die Aderhaut (= Chorioidea) fort. Regenbogenhaut, Ziliarkörper und Aderhaut bilden die Uvea (lateinisch für »Traube«).

Entzündungen in diesem Bereich werden deshalb auch als Uveitis bezeichnet: Entzündung von Regenbogenhaut und vorderem Ziliarkörper-Anteil als Uveitis anterior (= Iridozyklitis anterior), Entzündung des hinteren Anteils des Ziliarkörpers als Uveitis intermedia und Entzündung der Aderhaut einschließlich der Netzhaut (Retina) als Uveitis posterior.

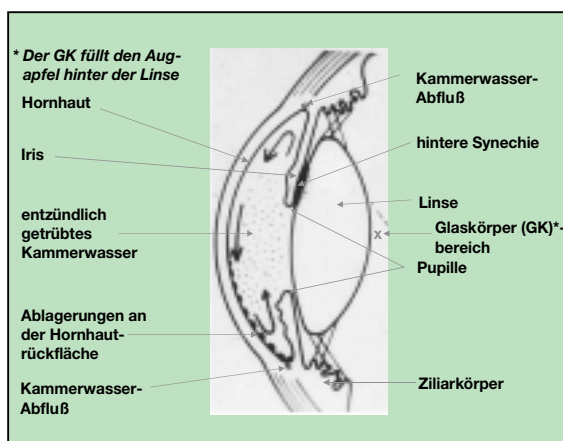


Abb. 1: Querschnitt durch den vorderen Anteil des Auges

Der Begriff »rheumatische« Iridozyklitis bzw. Uveitis weist darauf hin, dass sie im Rahmen einer rheumatischen Grunderkrankung auftritt. Dabei kann eine mehr akute Form mit Rötung, Schmerz, Tränenfluss und Lichtempfindlichkeit (»akute Iridozyklitis«) von einer symptomarmen Form mit länger dauernden Schüben (»chronische Iridozyklitis«) unterschieden werden.

### Bei welchen rheumatischen Erkrankungen kann eine Iridozyklitis auftreten?

Am häufigsten beobachten wir die rheumatische Iridozyklitis im Rahmen einer juvenilen idiopathischen Arthritis (JIA) und hier vor allem bei der Untergruppe »Oligoarthritis«. Sie kann aber auch bei den übrigen Untergruppen auftreten, außer bei der systemischen JIA (»Still-Syndrom«) und bei der rheumafaktor-positiven Polyarthritis, wo sie nur ganz ausnahmsweise gesehen wird.

Bei der Oligoarthritis, der rheumafaktor-negativen Polyarthritis und der Psoriasisarthritis im Kleinkindalter handelt es sich um eine chronische Iridozyklitis, während bei der enthesitis-assoziierten Arthritis und bei Jugendlichen mit Psoriasisarthritis in der Regel akute Iridozyklitiden gefunden werden.

### Wie macht sich die rheumatische Iridozyklitis bemerkbar?

Die **chronische** Iridozyklitis verläuft oft ohne auffällige Symptome. Sie wird deshalb leicht übersehen, darum leider oft auch zu spät behandelt. Allein die augenfachärztliche Untersuchung an der Spaltlampe erlaubt ein sicheres Erkennen der Iridozyklitis. Deshalb sind bei Kindern mit rheumatischen Erkrankungen vorsorgliche augenfachärztliche Spaltlampenuntersuchungen dringend erforderlich und werden je nach Risiko 4-wöchentlich bis 3-monatlich empfohlen. Wenn die Iridozyklitis tatsächlich aufgetreten ist, legt der Augenarzt die Therapie und die Häufigkeit der weiteren Untersuchungen fest.

Bei der **akuten** Iridozyklitis dagegen führt die heftige Symptomatik die betroffenen Kinder rasch zum Augenarzt. Die Behandlung kann dann sofort eingeleitet werden, so daß sich seltener Folgeschäden entwickeln. Gelegentlich ist die Entzündung jedoch so stark und therapeutisch schwer zu beeinflussen, daß auch hier bleibende Schäden entstehen können.

## Wie kommt es zu bleibenden Sehverschlechterungen?

Die rheumatische Iridozyklitis kann zu Sehverschlechterung bis hin zur Erblindung führen. Ursache ist entweder eine entzündungsbedingte Trübung sonst glasklarer Anteile des Auges (**Hornhaut, Kammerwasser, Augenlinse, Glaskörper**; vgl. Abbildung 1), so daß die Lichtstrahlen nur ungenügend hindurchtreten und zur Netzhaut gelangen können. Oder im Verlauf der Erkrankung kommt es zu Schädigung der Netzhaut oder der Sehnerven. Unbehandelt entwickeln sich diese Komplikationen relativ rasch, z. B. innerhalb von ein bis zwei Jahren. Manchmal bestehen sie sogar bereits bei erster Diagnosedstellung.

## Wie wird die rheumatische Iridozyklitis behandelt?

Die augenärztliche Behandlung erfolgt mittels Kortisonaugentropfen und -salbe. Zusätzlich wird das Auge mittels sogenannter Mydriatika (Augentropfen, die die Pupille erweitern) weitgestellt. Die Kortisonaugentropfen und -salben können nach wochen- bis monatelanger Verabreichung zu grünem und grauem Star («Kortison-Katarakt») führen. Wenn die Iridozyklitis trotz intensiver Lokalbehandlung fortduert, erwägen wir deshalb zusätzlich eine immunsuppressive Therapie, z. B. mit Methotrexat. Eine Kortison-Tabletten-therapie führen wir nur in wenigen Situationen und dann auch nur für begrenzte Zeit durch. Nichtsteroidale Antirheumatika, z. B. VoltarenR-Augentropfen, haben eine nur geringe Wirkung. Ein positiver Einfluss klimatischer Faktoren, z. B. am Toten Meer, wurde berichtet, jedoch bislang nicht zweifelsfrei gesichert.

Frühdiagnose und Frühtherapie sollen operative Maßnahmen vermeiden helfen. Dies gelingt leider nicht immer. Wichtige Voraussetzungen für die Durchführung operativer Eingriffe am Auge mit Uveitisschaden sind eine absolute Entzündungsfreiheit des Auges sowie nicht nur eine optimale Operationstechnik, sondern auch intensive Erfahrungen des Operateurs mit der Uveitis. Durch Fehleinschätzung von Reaktivierungstendenzen einer Uveitis können sonst katastrophale Therapieergebnisse mit erheblicher Sehverschlechterung drohen.

## Was können Eltern tun?

Das Wichtigste ist, daß die vom Kinderreumatologen empfohlene Häufigkeit der augenfachärztlichen Spaltlampenuntersuchungen eingehalten wird, auch wenn gelegentlich sogar Ärzte die Gefahr unterschätzen und

selteneren Kontrollen für ausreichend halten. Bei besonders gefährdeten Kindern leiten wir deren Eltern zu wöchentlichen Eigenkontrollen an: Abends nach medikamentöser Weitstellung der Pupillen schauen sie die Pupillen mit Hilfe von Taschenlampe und Lupe an. Bei Erkennen von neuen Synechien (Abbildung 2) muss umgehend augenärztliche Hilfe in Anspruch genommen werden. Voraussetzung für gute Langzeitergebnisse ist natürlich auch, daß die empfohlenen Therapien konsequent durchgeführt werden.

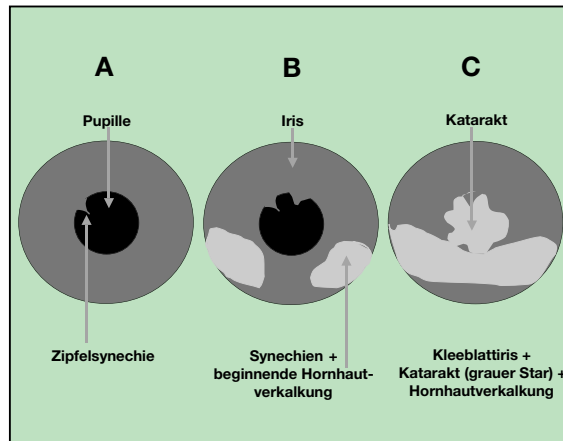


Abb. 2: In A bis C sind die stufenweise Entwicklung einer Kleeblatt-Iris, einer Hornhautverknöcherung sowie der graue Star dargestellt.

## Prognose und Schlußfolgerungen

Voraussetzungen für eine günstige Langzeitprognose sind Frühdiagnose und kompetente Frühtherapie. Folgekomplikationen beginnen in aller Regel mit der Entwicklung von hinteren Synechien. Wenn es gelingt, die Ausbildung der Synechien zu verhindern, ist das Risiko für weitere Folgekomplikationen in unserer Erfahrung deutlich vermindert. Die Langzeitprognose kann so erheblich verbessert werden. Wir empfehlen bei Hochrisiko-Patienten 4 - 6-wöchentliche augenärztliche Routinekontrollen, bei Auftreten einer Iridozyklitis natürlich häufiger entsprechend den augenärztlichen Empfehlungen. Bei diesen Kontrollen müssen regelmäßig auch der Augeninnendruck und die Sehschärfe überprüft werden.

Autor:

Dr. Hartmut Michels

Deutsches Zentrum für Kinder- und Jugendrheumatologie

Gehfeldstrasse 24 • D-82467 Garmisch-Partenkirchen  
Telefon 08821 - 701-1 17 • Fax 08821 - 701-201  
eMail: michels.hartmut@rummelsberger.net

Wenn Sie weitere Informationen benötigen oder Kontakt zu einer Selbsthilfegruppe suchen, wenden Sie sich an:

Deutsche Rheuma-Liga Bundesverband e.V.  
Maximilianstr. 14 • 53111 Bonn

Telefon 0228 - 7 66 06 0  
Fax 0228 - 7 66 06 20

Internet [www.rheuma-liga.de](http://www.rheuma-liga.de)  
eMail [bv@rheuma-liga.de](mailto:bv@rheuma-liga.de)

Herausgeber:  
Deutsche Rheuma-Liga Bundesverband e.V.

4. Auflage 2007 - 10.000 Exemplare  
Drucknummer: MB 2.2/BV/08/07

