Vaskulitis – was ist das
Ein Überblick

Medizinische Universitätsklinik Tübingen
Abteilung Innere Medizin II
(Hämatologie/Onkologie/Immunologie/Rheumatologie/Pulmologie)
INDIRA
Interdisziplinäres Zentrum für Immunologie Rheumatologie und Autoimmunerkrankungen

Definition Vaskulitis

Entzündung von Blutgefäßen

Organmanifestationen

ZNS

Auge

Orale Aphthen
(Behcet)

Arterien

Niere

Gastro-Intestinal

Haut

Genitale Aphthen
(Behcet)

Venen, Okklusionen

Arthritis

Lunge: M. Wegener, CSS, MPA
Herz: Kawasaki
Nase/NNH: M. Wegener; CSS

Erstbeschreibung:

Kussmaul und Maier, 1866:

27jähriger Schneider, zunehmende Muskelschwäche, kutane Knötchen am Stamm. Verstarb nach monatelangem Krankenhausaufenthalt.

Bei der Autopsie Knötchen an allen Arterien, histologisch Entzündung perivaskulär und in den Gefäßwänden

Vorgeschlagener Name: Periarteritis nodosa
Später geändert in: Polyarteritis nodosa

Historisch wurden zunächst alle sytemischen entzündlichen Erkrankungen als Panarteriitis nodosa bezeichnet

Erst 1900, mit der Entdeckung der Mikroskopie und dem Einsatz von Pferdeserum und Sulfonamiden wurden „Hypersensitivitäts-Phänomene" beobachtet, die sich klinisch und histologisch (nekrotisierend) von der PAN unterschieden

Klassifikationen

Eher seltene Erkrankungen: 1 - 50 / 100.000

Die Ursache der meisten Vaskulitiden ist unbekannt

Deshalb wurde zunächst die Größe der betroffenen Gefäße zur Klassifikation herangezogen

Definitionen

Große Gefäße: Aorta und Haupt-Abgänge; entsprechende venöse Gefäße bei bestimmten Vaskulitiden (Behcet)

Mittlere Gefäße: Kleiner als die Aorten-Hauptäste, aber groß genug um eine Intima, Elastica und muskuläre Media sowie eine Adventitia aufzuweisen

Kleine Gefäße: Alle Gefäße unterhalb der makroskopischen Sichtbarkeit: Kapillaren, post-kapilläre Venolen, Arteriolen, Glomeruli (< 500um Außendurchmesser)

Typische klinische Manifestationen

Groß	Mittel	Klein
Claudicatio	Kutane Knötchen	Purpura
Blutdruckdifferenzen	Ulzera	Vesiculobullöse Läsionen
Pulslosigkeit	Livedo reticularis	Urticaria
Geräusche	Digitale Gangrän	Glomerulonephritis
Aortendilatation	Mononeuritis multiplex	Alveolare Blutungen
	Mikroaneurysmata	Kutane extravaskuläre nekrotisierende Granulome
		Splitterblutungen
		Skleritis, Episkleritis, Uveitis

Konstitutionelle Symptome: Fieber, Gewichtsverlust, Übelkeit, Arthralgien/Arthritis

CHAPEL HILL KLASSIFIKATION

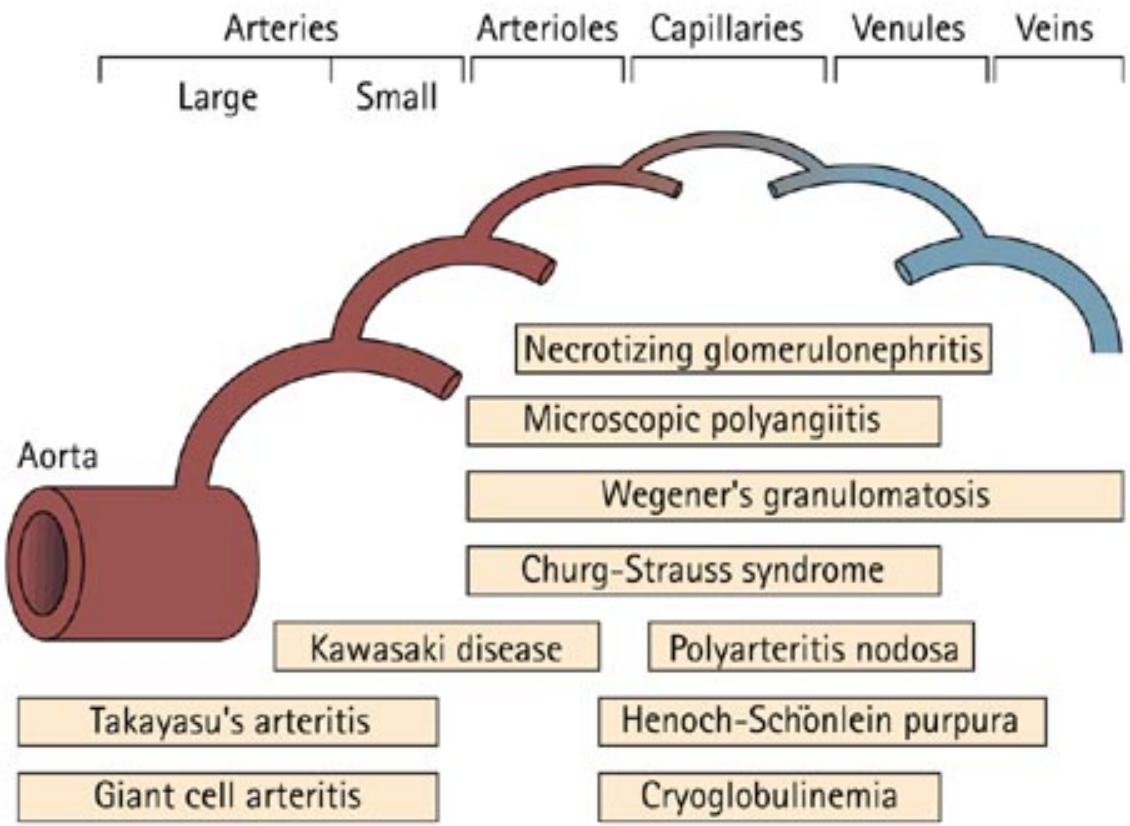

Behcet´s disease

Kutane leukozytoklastische Vaskulitis

Isolierte kutane leukozytoklastische Angiitis
Ohne systemische Vaskulitis oder GN

Nach Infekten, vor allem mit **Streptokokken**, Mycoplasma pneumoniae, Yersinien, Legionellen, Helicobacter pylori, EBV, Hepatitis B, Varizellen, Adenoviren, CMV, Parvo B19.
Impfungen (Typhus, Paratyphus, Masern, Cholera, Gelbfieber).
Allergene: Peniclin, Ampicillin, Erythromycin, Lisinopril, Enalapril, ASS, Chinin, Chinidin, Lebensmittel

Hypothese: Immunkomplex-Vaskulitis
- Komplementaktivierung
- IgA erhöht im Serum (50%)
- IgA Ablagerungen in betroffenen Organen

Panarteriitis nodosa

Nekrotisierende Entzündung mittlerer oder kleiner Arterien, ohne GN oder Vaskulitis in den Arteriolen, Kapillaren oder Venolen

Auslöser: in 15 % Hepatitis B Virus (Immunkomplexe)

Jährliche Inzidenz ca. 1-9/1 000 000

M:W : **1.8 : 1**

Mittleres Alter bei Beginn meist 40-60 Jahre
Vorkommen auch bei jüngeren und Kindern

Es gibt bei den meisten Vaskulitiden keine speziellen Antikörper im Blut

Deshalb hilft oft nur die Biopsie (Probeentnahme) und anschließende Histologie (Untersuchung unter dem Mikroskop) weiter

Eine Ausnahme:

c-ANCA

Antigen: Proteinase 3 (PR3)

p-ANCA

Antigen: meist Myeloperoxidase (MPO)
seltener: Elastase o.a.

KARDINALFRAGE:

Allgemeinsymptome:

Müdigkeit, Abgeschlagenheit, Leistungsknick, Konzentrationsschwäche

Bei schwerer systemischer Vaskulitis und PMR/AT häufig B-Symptomatik:

Fieber
Gewichtsverlust
Nachtschweiss

Gelenkschmerzen und Gelenkschwellungen?
Welche Gelenke ? (symmetrisch/asymmetrisch, mehr oder weniger als 5)

Hautveränderungen? (schmerzhafte Knötchen, rote Flecken, Blutpünktchen...)

Kopfschmerzen (bitemporal, frontal, Kopfhaut)
Kauschmerzen
Schwierigkeiten/Schmerzen beim Heben der Arme oder beim Aufstehen vom Stuhl (Oberschenkel)
Geht Haare kämmen noch?

Bei welchen Symptomen muss man an eine Vaskulitis denken?

Claudicatio (Schaufensterkrankheit/Gehstrecke), Schmerzen in de Armen bei Hausarbeit, Absterben der Finger oder Zehen, Verfärbungen)

Atemnot bei Belastung (wieviel Treppenstufen)
Husten

Sekretion aus der Nase / borkig-blutiger Schnupfen

Schäumender oder blutiger Urin (Männer)

INTERDISZIPLINARITÄT

Uveitis/Skleritis/Pseudotumor etc.: Ophthalmologe
Mononeuritis, PNP, ZNS: Neurologe
Hauteffloreszenzen: Dermatologe
Nierenbeteiligung; Nephrologe
Lunge: Pulmonologe
HNO-Trakt: HNO
Kinderarzt
Große Gefäße: interventioneller Radiologe, Gefäßchirurg
Radiologe (Bildgebung, PET - Nuklearmedizin)
Pathologe
Gastroenterologe

INTERDISZIPLINARITÄT

Best Practice & Research Clinical Rheumatology
Vol. 19, No. 2, pp. 243–261, 2005
doi:10.1016/j.berh.2004.10.004
available online at http://www.sciencedirect.com

ELSEVIER

BEST PRACTICE & RESEARCH

4

Difficult to diagnose manifestations of vasculitis: Does an interdisciplinary approach help?

Bernhard Hellmich* MD, PhD
Senior Physician, Vice Chairman, Department of Rheumatology

W. L. Gross MD PhD
Professor of Medicine, Chairman, Department of Rheumatology
Poliklinik für Rheumatologie, Universitätsklinikum Schleswig-Holstein, Campus Lübeck and Rheumaklinik Bad Bramstedt, Ratzeburger Allee 160, 23538 Lübeck, Germany

In the early stages of disease, primary systemic vasculitides often present with non-specific symptoms that make early diagnosis a challenge. The variety of clinical manifestations found in systemic vasculitis is huge, and some manifestations are frequently not clinically overt at first presentation. A logical implication of the often non-specific and sometimes subclinical presentation of vasculitis is that a systematic diagnostic work-up is necessary. This requires a multidisciplinary approach involving the expert opinion of specialists from many disciplines, such as neurology, radiology, respiratory medicine, pathology and microbiology. There are no generally accepted diagnostic criteria for primary systemic vasculitides, and the application of classification criteria as diagnostic criteria is not feasible and may even be misleading. The demonstration of vasculitis on biopsy is still the gold standard for the diagnosis of vasculitis. In cases where biopsies cannot be obtained, surrogate parameters of vasculitis (e.g. glomerular hematuria or mononeuritis multiplex), along with serology and imaging, can support a clinical diagnosis of vasculitis. This review discusses the approach to the diagnosis of central nervous system and pulmonary manifestations of primary systemic vasculitis. These two examples of difficult to diagnose manifestations of vasculitis illustrate the necessity of an interdisciplinary approach to the diagnostic work-up.

Key words: vasculitis; diagnosis; central nervous system; lung; bronchoalveolar lavage.

* Corresponding author. Tel.: +49 451 500 2368; Fax: +49 451 500 3650.
E-mail addresses: bernhard.hellmich@rheuma.uni-luebeck.de (B. Hellmich), gross@rheuma-zentrum.de (W. L. Gross).

1521-6942/$ - see front matter © 2004 Elsevier Ltd. All rights reserved.

INDIRA - Mozilla Firefox

Datei Bearbeiten Ansicht Gehe Lesezeichen Extras Hilfe

Zurück Vor Neu laden Stopp Startseite Mail Lesezeichen Downloads

http://www.medizin.uni-tuebingen.de/indira/ Go

The Mozilla Organiz... Latest Builds

Lesezeichen

Suchen:

Personal Toolba...
Mozilla Project
Imported IE Fav...
Entrez-PubMed
arthritis research
The New Englan...
www.jointandb...
Manuscript Sub...
funny-videoclips...
2Cool Animation...
The Top20 Free...
Shop
Behcet/Confere...
Mein Yahoo! Für...
univadis
images.MD: Wh...
DocCheck - Hom...
Behcet's Links
Vitalmind Shop
Free Clipart & a...
IMGT/HLA Data...
Norli nettbokha...
Tanum.no
Medizin Palm Or...
medinfoweb - P...
Handango - Plat...
Medizinische Links
Digital Anatomis...
Human Anatom...
THE MERCK MA...
Science and Soc...
U.S. FDA - CDE...
AnimierteGif.de,...
International So...
Dream Anatomy...
Winload.de - Do...
Eular - Working ...
Willkommen bei ...
Brenner Foto Ve...
Preisvergleich P...
Pixxass Digitals...
Digitalpear.de M...

INDIRA

Schwerpunkt für Interdisziplinäre Klinische Immunologie, Rheumatologie und Autoimmunerkrankungen

Ärztliche Leitung: PD Dr. med. Ina Kötter
Stellvertretende Ärztliche Leitung: Prof. Dr. med. Gerhard Fierlbeck

Zur Hauptseite

Zuletzt aktualisiert am 20.06.2006

Fertig